

616.133.33-007.644-089

Эндоваскулярная суперселективная эмболизация артериовенозных мальформаций вены Галена

Цимейко О.А., Гончаров А.И., Орлов М.Ю., Лебедь В.В.

Институт нейрохирургии им.акад.А.П.Ромоданова АМН Украины, г. Киев, Украина

Проанализированы литературные источники и собственный опыт лечения АВМ вены Галена в Институте нейрохирургии им. акад. А.П.Ромоданова АМН Украины. Подтверждено, что в большинстве случаев применение только изолированного метода лечения не всегда дает ожидаемый положительный результат. Поэтому на современном этапе лечения этой сложной сосудистой патологии более целесообразно использовать сочетание ликворошунтирующих и эндоваскулярных вмешательств в зависимости от формы клинического течения заболевания.

Ключевые слова: артериовенозные мальформации вены Галена, сочетанные эндоваскулярные вмешательства (СЭВ), суперселективная эмболизация, ликворошунтирующие операции.

Введение. В литературных источниках [13,14] употребляется много терминов для обозначения артериовенозных пороков в области большой вены мозга, но наиболее распространенным на сегодняшний день является “артериовенозные мальформации вены Галена” (АВМВГ).

Вена Галена собирает кровь от внутренних структур мозга (базальных ядер, зрительных бугров, прозрачной перегородки, сосудистых сплетений боковых желудочков мозга) и вливается в прямой синус. По современным представлениям, АВМВГ — это врожденное уродство развития сосудов головного мозга, связанное с задержкой обратного развития артериовенозных коммуникаций, существующих в эмбриональном периоде развития. К особенностям врожденного характера относят гипоплазию мышечной и эластической ткани среднего слоя вены, в связи с чем даже небольшое повышение венозного давления в мальформациях, дренирующихся в вену Галена, может привести к диффузному или ограниченному расширению вены, которое постепенно прогрессирует [15, 16]. Различают диффузные и мешковидные расширения вены Галена.

Значительное увеличение в размере вены Галена вызывает механическое давление на окружающие структуры головного мозга, вызывая их атрофию, дислокацию, нарушение венозного оттока и ликвородинамики и в конечном итоге прогрессирующую гидроцефалию желудочковой системы головного мозга.

АВМВГ встречаются достаточно редко (1% от всех интракраниальных сосудистых мальформаций), однако они представляют около 30% сосудистых аномалий детского возраста [6]. Общее количество наблюдений данной патологии, по данным мировой литературы, не превышает 200 наблюдений [2,6,8].

В анатомо-микрохирургической классификации сосудистых пороков в области вены Галена Yasargil [16] описывает 2 основных типа АВМ, которые могут быть представлены отдельно: тип I — одиночное расширение этой вены, соединяющееся с расширенным мозговым синусом и снабжающееся кровью из аномальных ветвей сонной внутренней или основной артерии, и тип II — конгломерат кровеносных сосудов с расширением глубоких вен, дренирующихся в вену Галена. Кроме того, Yasargil выделил переходной — III тип АВМВГ, представляющий собой различные варианты сочетания типов I и II в виде единичных сосудистых расширений, дренирующихся в вену Галена, комбинаций АВМ средней линии с одним или несколькими аневризматическими расширениями сосудов [6,16]. Несомненно, что АВМ III типа могут включать в себя и другие многочисленные варианты. Yasargil также выделил и IV тип АВМВГ, включающий все артериовенозные мальформации в области вены Галена (промежуточного мозга, среднего мозга, мозжечка), осуществляющие дренаж в систему глубоких вен мозга.

Большинство авторов [4,7,14,16] выделяют 3 вида клинического проявления АВМВГ: 1 — тяжелый, часто приводящий к смерти — сердечно-сосудистая и легочная недостаточность, гепатомегалия, несообщающаяся гидроцефалия, интракраниальные пульсирующие шумы; 2 — локальный артериальный феномен с классическим синдромом “обкрадывания” и недоразвитием мозговых структур с тяжелыми очаговыми расстройствами; 3 — локальные венозные проявления в виде нарушения венозного оттока, повышения венозного давления и расстройства ликвородинамики с развитием сообщающейся гидроцефалии. Ряд авторов [2,3,5,6,15,16] указывают на особенности источников кровоснаб-

жения АВМВГ, а именно: двусторонность и симметричность, преимущественную васкуляризацию из конечных ветвей перикаллезных артерий, ворсинчатых ветвей задней мозговой артерии, ветвей верхней мозжечковой артерии, таламоперфорирующих ветвей, отходящих от бифуркации основной артерии.

Большая вариабельность типов АВМВГ, локализации, объема и особенностей гемодинамики вызывает трудности в выборе метода лечения в каждом конкретном случае. Еще до недавнего времени единственно возможным методом лечения этих пороков было прямое вмешательство на АВМ, направленное на выключение из кровотока питающих сосудов. В последующие годы появились альтернативные способы: внутрисосудистые (трансартериальные, трансвенозные, транстортикальные) и радиохирургические операции, что значительно расширило диапазон хирургических возможностей лечения этих сосудистых пороков мозга, однако и до настоящего времени нет убедительных показаний и противопоказаний к каждому из указанных методов лечения или их сочетанного использования. Не определены роль и необходимость проведения ликворощунтирующих операций (ЛШО).

Применение методов эндоваскулярной эмболизации с помощью жидких и твердых веществ сдерживалось боязнью попадания эмболов в вену Галена [2,8]. Однако дальнейшие наблюдения показали, что при соблюдении техники эндоваскулярных операций, можно успешно выполнять их и при АВМВГ [2,8,10]. Несмотря на наличие гидроцефалии, ряд авторов [3,5,11] не рекомендуют применять ликворощунтирующую операцию до эндоваскулярной операции в связи с опасностью внутрижелудочковой геморрагии. Другие авторы [3,8,15] указывают на отдельные детали в трактовке симптомов АВМВГ и в оперативном эндоваскулярном лечении, а именно: эндоваскулярное вмешательство должно быть направлено в первую очередь на основные источники кровоснабжения АВМ, а не на вторично вовлеченные в шунтирование.

Дилатация вены Галена может быть вторичной, а сама фистула или мальформация находится на уровне валика мозолистого тела и устанавливается между передними мозговыми и задними ворсинчатыми артериями. АВМВГ следует рассматривать как обычные мальформации по типу строения ядра, но дренирующиеся в вену Галена, за счет чего большая вена мозга значительно расширяется с последующей перегрузкой венозной системы мозга, а также ретроградным заполнением каменистых синусов, кавернозного синуса и далее глазных вен, что обуславливает значительный двусторон-

ний экзофтальм и другие венозные феномены [4,6,13,16].

Цель работы — проанализировать данные специальной мировой литературы, а также собственный опыт лечения данной патологии.

Материалы и методы. На протяжении 1998–2003 гг. в клинику сосудистой нейрохирургии Института нейрохирургии АМН Украины были госпитализированы 7 больных с диагнозом АВМВГ (по данным КТ, МРТ и магнитно-резонансной ангиографии — МРАГ). Однако при детальной селективной церебральной дигитальной субтракционной ангиографии только у 5 больных были выявлены истинные АВМВГ (I–II типа). Пациенты были в возрасте от 4 мес до 11 лет (3 мальчика и 2 девочки).

Всем 5 больным провели комплексное нейровизуализирующее обследование — КТ, МРАГ, ангиографию (АГ). Двум пациентам выполнили однофотонную эмиссионную компьютерную томографию (ОФЭКТ) и нейросонографию (НСГ). У всех больных развивался гипертензионно-гидроцефальный синдром, была головная боль, отдельные симптомы поражения мезенцефально-стволовых структур. Двум детям в возрасте 4 и 6 мес, у которых не было признаков нарастания гидроцефалии, не требовалась ЛШО, кровенаполнение АВМВГ происходило из массы малых ворсинчатых артерий с 2 сторон, были определены относительные противопоказания к оперативному вмешательству. Один ребенок в возрасте 4 лет с прогрессирующей гидроцефалией, нарастанием застойных явлений на глазном дне был переведен в детское нейрохирургическое отделение для проведения операции. Эндоваскулярными методами оперировали 2 детей в возрасте 6 и 7 лет. Показания к эндоваскулярной операции определяли в каждом конкретном случае на основании клинических данных, ангиографического исследования, МРАГ.

Результаты и их обсуждение. Детальная АГ всех сосудистых бассейнов, участвующих в кровенаполнении АВМВГ, позволила выделить преимущественный тип АВМ по Yasargil, оценить возможности коллатерального кровоснабжения, выявить вторичные источники кровоснабжения и степень “обкрадывания” прилежащих мозговых структур, что обосновывало показания к хирургической тактике лечения — предварительная ЛШО с последующим эндоваскулярным вмешательством или проведение эндоваскулярного вмешательства (одномоментного или поэтапного с последующей ЛШО при наличии соответствующих показаний). В каждом конкретном случае использовали конкретную эндоваскулярную технику или сочетание нескольких методов — эмболизацию источ-

ников кровоснабжения АВМВГ отделяемыми баллонами-катетерами, стационарную окклюзию одной из основных приводящих артерий, суперселективное проведение тракер-катетера или баллона-катетера с микроотверстиями по основной питающей артерии непосредственно в конгломерат АВМ (при II–III типе по Yasargil), сочетание временной или постоянной баллон-окклюзии с суперселективной эмболизацией жидкими тромбирующими композициями. Введение эмболов непосредственно в вену Галена, даже при ее успешной катетеризации, считаем нежелательным (возможна эмболизация интактных сосудов, усугубление и так существующей венозной энцефалопатии различной степени, нарастание гидроцефалии, даже при ее субкомпенсации).

Во всех случаях предпочтение отдавали только трансартериальному подходу через одну из бедренных артерий с проведением системы чрезфemorального введения, через которую вводили операционный катетер, который специальными манипуляциями на тefлоновом направителе продвигали в одну из последующих или поочередно после каждого этапа операции, в несколько артериальных сосудов головного мозга. Через операционный катетер вводили терапевтический (с микроотверстиями) баллон-катетер или микротракер-катетер 1,2 F, который продвигали в одну из расширенных хориоидальных артерий или медиальную ветвь верхней мозжечковой артерии, и после выполнения суперселективной ангиографии принимали решение об объеме эндоваскулярной операции (рис.1). Контрольную АГ осуществляли суперселективно при сохранении проходимости микрокатетера или селективно после его удаления. При многоканальном кровоснабжении АВМВГ такие манипуляции проводили до 3–4 раз или они были отложены на второй этап. Эффективность операции оценивали степенью

исходной дилатации вены Галена, исчезновением или замедлением ее заполнения в артериальной фазе.

Приводим историю болезни одного больного с оценкой клиники, АГ, МРТ, МРАГ и эндоваскулярного хирургического лечения АВМВГ (II тип по Yasargil) (рис.2).

Больной Ж. 6 лет. Поступил в Институт нейрохирургии первый раз 13.06.2002г. Болеет с 3 лет, когда впервые пожаловался на головную боль, тошноту, рвоту. Со слов матери, заметное увеличение размеров головы отмечается с одномесячного возраста. КТ головного мозга: в проекции вены Галена виден округлой формы гиперденсивный очаг D=5 см, содержащий “обызвествления”, III,IV и боковые желудочки гидроцефальны. Незначительный экзофтальм слева, правосторонняя частичная гемипарезиса, острота зрения справа — 08, слева — 07, на глазном дне — сосуды сужены больше справа. Движения в конечностях сохранены в полном объеме. В позе Ромберга шаткость. Сухожильные рефлексy D>S. Результаты МРТ, МРАГ и тотальной селективной цифровой субтракционной ангиографии сосудов головного мозга подтвердили предположение об АВМВГ с огромным расширением самой вены. Детальную структуру АВМ уточнили во время использования 2 отделяемых баллонов-катетеров, которые поочередно вводили в ветви, кровенаполняющие АВМ — правую медиальную ворсинчатую артерию и в правую верхнюю мозжечковую артерию, заполняли быстротвердеющей силиконовой композицией с целью их окклюзии. После полимеризации композиции баллоны отделяли от катетеров, последние из сосудистого русла удаляли. Контрольная ангиография показала практически полное выключение АВМВГ

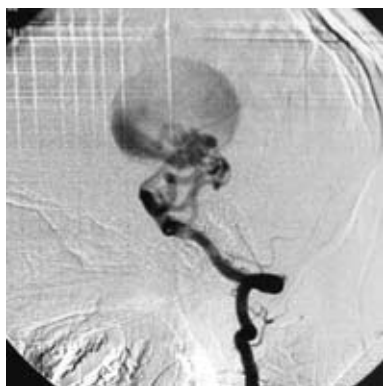


Рис.1. Вертебральная АГ больного Ж. до выполнения суперселективной эмболизации приводящих сосудов АВМ

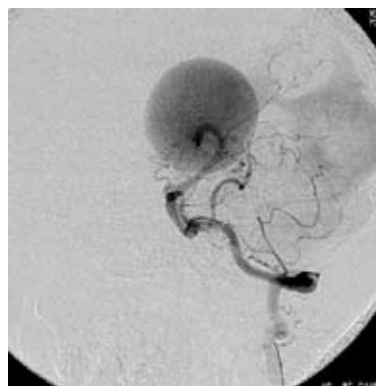


Рис.2. Контрольная вертебральная АГ больного Ж. после выполнения суперселективной эмболизации приводящих сосудов АВМ

из вертебробазилярного бассейна (остались только мелкие перфорантные ветви основной артерии и незначительное заполнение из конечных ветвей левой перикаллезной артерии). После операции ребенок стал более активен, уменьшился экзофтальм, сосудистые шумы не прослушивали.

В данном случае ЛШО не производили в связи со стабилизацией гидроцефалии и положительной динамикой клинического течения заболевания.

Взвешенный, дифференцированный подход к проблеме оперативного лечения АВМВГ позволяет обеспечить стабилизацию возникающих ликвородинамических и церебровенозных прогрессирующих нарушений, обусловленных АВМ.

Проведенное сравнение полученных результатов использования изолированных хирургических вмешательств и комбинированных методик показывает, что поэтапное применение комбинации ЛШО и эндоваскулярных методов позволяет уменьшить прогрессирование внутричерепной гидроцефалии, венозной энцефалопатии, снизить послеоперационные осложнения.

Выводы. 1. Эффективность оперативного лечения АВМВГ определяется как размерами самой вены, так и количеством источников ее кровоснабжения, что обуславливает основные проявления этой сложной и редкой аномалии сосудистой системы головного мозга и требует адекватного использования различных методов лечения в каждом конкретном случае.

2. Большинство случаев АВМВГ по своей ангиоструктуре следует оценивать как один из видов сосудистых мальформаций, но дренирование которой осуществляют в вену Галена, что и обуславливает ее основные клинические проявления.

3. В части случаев применение какого-либо изолированного способа операции (эндоваскулярного или ЛШО) не всегда дает ожидаемый эффект.

4. На современном этапе развития медицины лечение таких пороков развития сосудистой системы мозга с использованием комбинированного хирургического подхода, включающего ЛШО и СЭВ в зависимости от доминирующей формы клинического течения АВМВГ, следует считать наиболее оправданным.

Список литературы

- Берстнев В.П., Самочерных К.Л., Панунцев В.С. Лечение аномалий развития вены Галена // Акт. пробл. неврологии и нейрохирургии. — 1999. — С.117.
- Лысачев А.Г. Эндоваскулярное хирургическое лечение артериовенозных мальформаций головного мозга: Автореф.дис. ... д-ра мед.наук. — М., 1989.
- Щеглов В.И. Артериовенозные мальформации вены Галена // Бюл. УАН. — Вып.6. — 1998. — С.81–82.
- Amacker A.L., Shillito S.Jr. The synolromanal suraical treatment of aneurisms of the great vein of Galen // J.Neurosurg.—1973.—V.39.—P.89–98.
- Berenstein A., Lynette T., Masters B.S., Nelson P., Setton A., Verma R., Transum-bilical Catheterization of Cerebral Apteries // Neurosurg.—1997.—V.41, №4.— P.846–850.
- Casasco A., Lylyk P., Hooless E., Kphan G., Aymarol A., Merlapol S.S. Percuta-neous transvenous, catheterization and embolization of vein of Galen a neurusms // Neurosurg. — 1991.—V.28.—P.260–266.
- Horowitz M.B., Sungreis C.A., Quisling R.G., Pollack. Vein of Galen aneurysms: A review and current respectively ASNR am S.Neuroradiol. — 1994.—V.15.—P.—1486–1496.
- Komiyma M., Nishikawa M. et.A.E. Vein of Galen ancurysmal malformnation in a Neonate treatool by enolovascular surgery. Case report //Neurol. Med.Chir.(Tokyo).—1996.—V.36—P.893–900.
- Komiyama M., Nishikawa M. et.al. Transumbilical embolization of a conopenital, olural arteriovenous fistula at, the torcular herophili in neonate. Case report // S.Neurosurg.—1999.—V.90.— P.964–969.
- King W.A., Waskym P.A., Vinuela F., Peacock W.S. Management of vein of Galen ancurysms: Combineol surgical and enolovascular approach // Shilols Nuer.Syst.—1989.—V.5.—P.208–211.
- Lasjaunias P., Magufis Getitl. Anatomical aspects of olural auzerio venous shunts in chilolren. Rewiew of 29 cases // S.Jntevent. Neuroradil.—1996.—V.2.—P.179–191.
- Lylyk P., Vinuela F., Dion S.E., Duckwiler G., Guglielmi G., Peacock W., Martin N. Therapeutic alternativer for Vein Galen Vascular malformations //S.Neurosurg.—1993.—V.78.—P.438–445.
- Merlanol S., Laurent A., Rufenacht D., Reizine D. Arteriovenius malformations in the region of the vein of Galen. Anatomical and clinical aspects and the course of endovascular treatment (1979—1986) 10 cases //S.Neurochirurg.—1987.—V.33.— P.349–352
- Raybanol C.A., Strother C.M., Halol S.K. Aneurysms of the vein of Galen: Embryologic considerations and anatomical features relating to the pathogenesis of the malformations // S.Neuroradiologic.—1989.— V.31.—P.109–128.
- Vinuela F., Drake C.G., Fox A.S., Pelz D.M. Giant intracranial Varices secondary to hight-flow auteriovenous flow //S.Neurosurg.—1987.—V.66.—P.198–203.
- Yasaropil M., Antics S., Laciola R., Jain K., Boones S. Arteriovenous Malformations of Vein of Galen Microsurgical Treatment //Surg.Neurol.—1976.—V.6.—P.195–200.

Эндоваскулярная суперселективная эмболизация артериовенозных мальформаций вены Галена
Цимейко О.А., Гончаров О.И., Орлов М.Ю.,
Лебедь В.В.

Проаналізовано літературні джерела та власний досвід лікування АВМ вени Галена в Інституті нейрохірургії ім. акад. А.П.Ромоданова АМН України. Підтверджено, що в більшості випадків застосування тільки ізолюваного методу лікування не завжди дає очікуваний позитивний результат. Тому на сучасному етапі лікування цієї складної судинної патології доцільніше застосовувати поєднання лікворощунтуючих та ендоваскулярних втручань в залежності від форми клінічного перебігу захворювання.

Endovascular superselective embolization of ven of Galen arteriovenous malformations
Tzyumeiko O.A., Goncharov A.I., Orlov M.Yu.,
Lebed V.V.

Literature sources and our own experience of AVM of vein of Galen treatment in the Romodanov neurosurgical institute are analyzed. It was confirmed that in most cases usage of the only isolated method of treatment not always leads to expected positive result. That is why at modern stage of such complicated vascular anomaly treatment it is expedient to use combination of shunting and endovascular interventions depending on form of clinical course of the lesion.

Комментарий

к статье Цимейко О.А., Гончарова А.И., Орлова М.Ю., Лебеда В.В. "Эндоваскулярная суперселективная эмболизация артериовенозных мальформаций вены Галена"

Статья посвящена актуальной проблеме сосудистой нейрохирургии, в частности нейрохирургии детского возраста. Авторы анализируют результаты хирургического лечения такой сложной и редко встречающейся патологии (1% от всех интракраниальных сосудистых мальформаций), как артериовенозные мальформации вены Галена (АВМВГ), исходя как из собственного опыта, так и из материала других авторов.

Авторы используют классификации Yasargil, что позволяет в каждом конкретном случае выбрать адекватную тактику хирургического лечения — провести предварительную ликворощунтирующую операцию (ЛШО) с последующим эндоваскулярным вмешательством или выполнить в первую очередь эндоваскулярное выключение АВМВГ (одномоментное или поэтапное) с возможной ЛШО при наличии соответствующих показаний.

Авторы отмечают, что в каждом конкретном случае в зависимости от типа строения АВМВГ необходимо использовать определенную методику эндоваскулярного вмешательства в зависимости от типа течения заболевания.

При определении показаний к той или иной операции или сочетанию методов авторы важное значение, особенно прогностическое, уделяют ведущему клиническому синдрому течения конкретной АВМВГ. Такой дифференцированный подход к лечению сосудистых пороков развития в области вены Галена перспективен и позволяет стабилизировать ликвородинамические и цереброваскулярные прогрессирующие нарушения, обусловленные различными типами АВМ.

Доктор мед. наук Е.И. Слынько,
заведующий клиникой спинальной нейрохирургии
Института нейрохирургии им. акад. А.П. Ромоданова АМН Украины

Комментарий

к статье Цимейко О.А., Гончарова А.И., Орлова М.Ю., Лебеда В.В. "Эндоваскулярная суперселективная эмболизация артериовенозных мальформаций вены Галена"

Работа посвящена весьма редкой и сложной патологии сосудистой нейрохирургии — хирургическому лечению артериовенозных мальформаций вены Галена (АВМВГ). В литературе есть лишь единичные сообщения об успешном лечении таких мальформаций, а морфология и патогенез их развития остаются мало изученными. Поэтому данное сообщение с хорошим анализом имеющейся литературы имеет прежде всего познавательное значение для всех нейрохирургов.

Наиболее сложным в лечении рассматриваемой патологии является выбор адекватной лечебной тактики. Авторы, опираясь на свой относительно небольшой опыт и данные мировой литературы, доказывают эффективность и относительную безопасность применения эндоваскулярной эмболизации АВМВГ в системе нейрохирургических мероприятий при адекватном выборе конкретной эндоваскулярной техники в каждом случае. Однако не вполне ясно, какие характеристики АВМВГ влияют на выбор того или иного способа ее эндоваскулярной эмболизации. Дальнейшее накопление опыта позволит более четко сформулировать эти положения.

Авторы отмечают, что применение эндоваскулярной эмболизации АВМВГ в сочетании с ликворощунтирующей операцией в настоящее время следует считать наиболее оправданным и с этим нельзя не согласиться. Несмотря на эксклюзивность сообщения, оно несомненно представляет интерес для широкого круга специалистов, занимающихся сосудистой нейрохирургией и, в частности, сосудистой нейрохирургией детского возраста.

Профессор Н.А. Зорин
кафедра нервных болезней и нейрохирургии
Днепропетровской медицинской академии