

УДК 616.833:617.58-001:616-089-003.93

Нові можливості лікування компресійного пошкодження периферичних нервів

Гончарук О.О., Лисайчук Ю.С., Тарапон О.Ю.

Консультативно-лікувальний нейроцентр при Миській клінічній лікарні №1, м. Київ, Україна

Автори пропонують відпрацьований в експерименті та апробований у клініці спосіб профілактики та лікування компресійного пошкодження периферичних нервів кінцівок.

Використовували оригінальну експериментальну модель — вухо кролів, в тканині якого формували порожнину і вводили спеціально підготовлений аспірат жирової тканини з пахвинної ділянки. Зміни аспірату вивчали у віддалені строки експерименту.

На основі аналізу результатів експериментальних досліджень автори впровадили в клінічну практику спосіб захисту нервових стовбурів від компресії шляхом їх оточення аспіратом жирової тканини.

Трансплантація жирової тканини як завершальний етап невролізу нервових стовбурів чи як метод попередження можливої компресії відкриває нові можливості в цьому розділі нейрохірургії.

Ключові слова: периферичні нерви, компресія, невроліз, трансплантація жирової тканини.

Мікрохірургічний невроліз та різні методи видалення больової невроми широко використовують у реконструктивно-відновній нейрохірургії. Ці втручання достатньо ефективні, проте, як свідчить наш досвід та повідомляють інші дослідники [5], найважливішим їх недоліком є виникнення рецидиву компресії після операції, який виявляють у 30–36% хворих.

Ускладнення після операції мікрохірургічного невролізу спостерігали майже у 34% хворих, що змусило нас вести пошук методу, який би дозволив суттєво поліпшити результати їх хірургічного лікування.

В пластичній хірургії почали використовувати так званий ліпофілінг, тобто трансплантацію жирової тканини пацієнта в ділянки тіла, естетичний вигляд яких їх не задовільняв [1–4].

Зібравши необхідні дані [6, 7] про особливості методики здійснення ліпофілінгу з метою оптимізації його використання відповідно до потреб реконструктивно-відновної нейрохірургії, ми провели серію експериментальних та клінічних досліджень.

Для визначення оптимальних методів трансплантації жирової тканини і перспектив захисту ділянок оперованого нерва від можливої компресії ми обрали вухо білих кролів (8 тварин — 16 реципієнтних зон) — ділянку тіла дорослої тварини, в якій кількість місцевої жирової тканини не змінюється протягом усього періоду існування макроорганізму. Схема експериментальної моделі для вивчення трансплантаційної толерантності жирової тканини наведена на рис. 1.

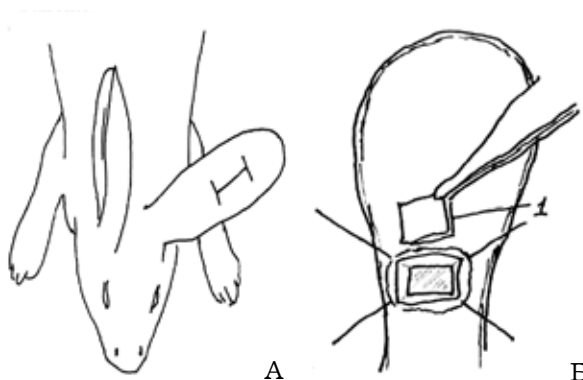


Рис. 1. Схема експериментальної моделі.

А — розріз на зовнішній поверхні лівого вуха;
Б — видалений фрагмент хряща вуха та утворена порожнина

Під час виконання експерименту на зовнішній поверхні вуха робили розріз, видаляли фрагмент хряща (1) для утворення порожнини. Після ретельного гемостазу рану зашивали і за допомогою ізотонічного розчину натрію хлориду визначали об'єм утвореного дефекту. В порожнину вводили відповідний об'єм аспірату жирової тканини з пахвинної ділянки. Штангенциркулем вимірювали зовнішні розміри ділянки, в яку введений жир. Тварин поетапно виводили з експерименту у встановлені строки відповідно до морфологічних змін жирової тканини і вимог експерименту.

Експериментальні дослідження виконували під операційним мікроскопом ОРМІ-6 (Німеччина) з збільшенням $\times 8$ – $\times 20$; використовували шовний матеріал “prolen”, “ethicon” 8/0–11/0, стандартні мікрохірургічні та оригінальні інс-

трументи. Жирову тканину забирали шляхом аспірації шприцем (10 та 20 мл) з використанням адаптованих для цього канюль діаметром 4, 3, та 2 мм з отворами на кінці та дугою-перетинкою за Кулманом. Аспірат готували шляхом його центрифугування, в досліджувану зону його вводили за допомогою катетера. За даними морфологічних досліджень встановлені оптимальні параметри технології видалення та підготовки жирової тканини:

- донорську зону слід наповнювати розчином Кляйна до досягнення напруженого інфільтрату;

- видаляти аспірат необхідно з використанням канюль діаметром 1,5–2 мм за порівняно невисокого (близько 0,5 атм) від'ємного тиску в шприці;

- аспірат потрібно видаляти повільними плавними рухами;

- центрифугування аспірату здійснювати протягом 3–4 хв, з швидкістю 500 об./хв.

Плануючи цей етап дослідження, ми виходили з того, що найбільші нейротропні можливості мають нервова та м'язова тканини. На цьому базуються такі операції, як накладення шва нерва, пряма невротизація, коли регенеруючи, аксони ніби «притягуються» до шваннівських клітин дистальної кукси нерва (S. Sunderland, 1979).

Жирову тканину використовували як свого роду ізолятор, який попереджає небажану дисперсію аксонів.

Продовженням цього етапу експериментального дослідження було встановлення морфологічних взаємовідносин між жировою та нервовою тканиною, оскільки про безпосередні нейротропні властивості жирової тканини майже нічого невідомо.

Під загальним знеболенням виділяли сідничний нерв кроля, здійснювали епіневректомію на протязі 8–10 мм, навколо цієї ділянки вводили аспірат жирової тканини.

Всього оперовані 12 тварин (з них 3 — контрольної групи, яким аспірат не вводили).

Функцію оперованого сідничного нерва вивчали у тварин контрольної та основної груп після виведення їх з експерименту через 3, 6 та 12 тиж шляхом введення летальної дози гексеналу. Застосовували ін'єкційні, імпрегнаційні та гістологічні методи. Артерії оперованої кінцівки туго заповнювали тушшю-желатином через загальну клубову артерію. Сідничний нерв з зоною анастомозу фіксували в розчині Ліллі, виготовляли заморожені зрізи, які імпрегнували срібла нітратом для забарвлення мієлінових оболонки.

На мікропрепараті чітко візуалізується межа між аспіратом жирової тканини та структурами нерва (рис. 2).

Оскільки трансплантація жиру ще маловідома методика, наводимо детальну техніку її виконання.

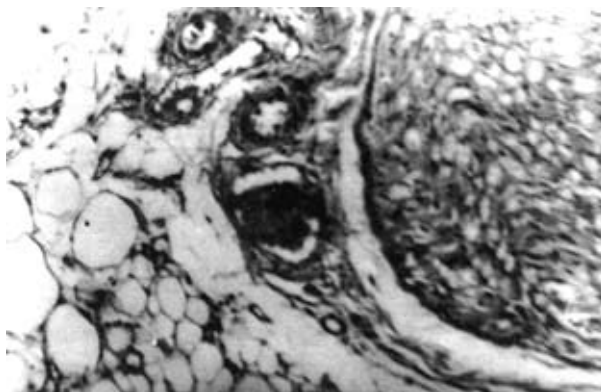

Рис. 2. Мікрофото. Жирові клітини аспірату в тканинах ендоневрію через 14 днів після операції. Периневрій та адипозити без суттєвих змін. Забарвлення гематоксилином та еозином

Методика застосована у хворого з компресією серединного нерва в ділянці променево-зап'ясткового суглоба.

На шкірі донорських зон (як правило, пупкової зони, внутрішньої поверхні стегон та бічних ділянок живота), кольоровим маркером відзначали ділянки, з яких можливе видалення жирової тканини. Під провідниковою анестезією розрізали шкіру та зв'язкові структури. Під ними виявляли рубцево-змінні тканини, що поширювалися до сухожил'я м'язів-згиначів та серединного нерва. Вони не дозволяли рухатися сухожиллям, незалежно від стану нерва, який при цьому додатково травмувався. Сам нерв містився в рубцевій муфті довжиною 4–5 см. Рубцево-змінні тканини навколо нерва видаляли. Нерв оглядали під оптичним збільшенням (операційний мікроскоп, біокулярна лупа), видаляли змінений зовнішній та внутрішній епіневрій, оголяли складові частини стовбура нерва — фасцикули. Зупиняли капілярну кровотечу. Дефект, що утворився після видалення рубцево-змінених тканин навколо нерва, в самому нерві та навколо його фасцикулів, неможливо закрити навколишніми тканинами. Оперований нерв та оточуючі структури розташовані відповідно до вимог нормальної анатомії. На шкіру над нервом накладений шов з використанням атравматичного шовного матеріалу. В утвореному просторі залишали тонкий катетер. Після зашивання шкіри в катетер вводили ізотонічний розчин натрію хлориду, об'єм якого до його витікання з рани вважали об'ємом аспірату жирової тканини, необхідним для заповнення утвореного простору.

Заздалегідь з обраних ділянок забирали жирову тканину, найчастіше шляхом аспірації шприцем з металеву канюлею з бічним отвором на кінці. Аспірат брали з підшкірної основи в об'ємі, дещо більшому, ніж потрібно. Аспірат відстоювали до його розшарування на прозору (міжклітинну рідину) та непрозору (жирові клітини) частини. Саме жирові клітини вводили в утворений простір після здійснення неврулізу.

Віддалені результати у хворих основної та контрольної груп

Операція	Кількість хворих у групах		Частота рецидивів у групах			
	основній	контрольний	основній		контрольний	
			абс.	%	абс.	%
Невроліз	29	31	3	10,3	9	29
Накладення невралного шва	15	16	1	6,6	1	6,2
Видалення грижі міжхребцевого диска	4	8	—	—	1	2,5
Разом	51	55	4	7,8	12	21,8

Рану зашивали герметично. Оперовану кінцівку фіксували манжеткою на 2–3 тиж.

Як етап реконструктивно-відновної операції трансплантацію аспірату жирової тканини використали у 51 хворого (основна група), в тому числі після видалення грижі міжхребцевого диска — у 4, зовнішнього невролізу нервових стовбурів — у 29, накладення невралного шва — у 18.

Ознаки компресії після операції не спостерігали у 47 (93,2%) хворих. Віддаленні результати використання жирової тканини як протектора наведені у таблиці.

Основними показниками ефективності протекторної дії жирової тканини вважали відсутність рецидиву больового синдрому до рівня доопераційного, після здійснення невролізу, відсутність блоку регенерації після накладення невралного шва, а також позитивну динаміку у вигляді регресу неврологічних розладів.

В контрольну групу включені 55 хворих: 31 — після невролізу, 16 — після накладення невралного шва, 8 — після дискотомії. Найбільш часто рецидиви компресії у хворих цієї групи спостерігали після невролізу — у 29%, в основній групі цей показник становив 10,3%. У хворих, яким накладали невралний шов та здійснювали мікродискотомію з приводу грижі міжхребцевого диска, частота рецидивів компресії була незначною.

За результатами наших клінічних досліджень підтверджено протекторну дію трансплантованої жирової тканини після здійснення невролізу, проблема потребує подальшого вивчення.

Отже, спираючись на результати експериментальних та клінічних досліджень, ми можемо зробити припущення, що трансплантація жирової тканини з її задовільними протекторними властивостями може бути використана в реконструктивно-відновній нейрохірургії.

Список літератури

1. Bircoll M., Novak B. H. Autologous fat transplantation employing liposuction techniques // *Ann. Plast. Surg.* — 1987. — N18. — P.327–336.
2. Coleman S.R. Long-term survival of fat transplants: Controlled demonstrations // *Ibid.* — 1995. — N19. — P.421–425.
3. Coleman S.R. Facial Reconstructive with liposculpture // *Clin. Plast. Surg.* — 1997. — V.24, N2. — P.347–367.

4. Illouz Y. G. Present results of fat injection // *Ibid.* — 1988. — N12. — P.175–180.
5. Nazaki A., Elliot D. Treatment of end-neuromas, neuromas-in continuity and scarred nerve of the digits by proximal relocation // *J. Hand Surg.* — 2004. — V.29, N4. — P.338–357.
6. Santarosa R.P., Braivas J.S. Periurethral injection of autologous fat for treatment of sphincteric incontinence // *J. Urol.* — 1994. — V.151, N3. — P.607–611.
7. Smahel J. Aspiration lipectomy and adipose tissue injection: Patho-physiologic commentary // *Europ. J. Plast. Surg.* — 1991. — N14. — P.126–134.

Новые возможности лечения компрессионного повреждения периферических нервов

Гончарук О.А., Лисайчук Ю.С., Таракон О.Ю.

Авторы предлагают отработанный в эксперименте и апробированный в клинике способ профилактики и лечения компрессионного повреждения периферических нервов конечностей.

Использовали оригинальную экспериментальную модель — ухо кроля, в ткани которого формировали полость и вводили специально подготовленный аспират жировой ткани из паховой области. Изменения аспириата изучали в отдаленные сроки эксперимента.

На основе анализа результатов экспериментальных исследований авторы внедрили в клиническую практику способ защиты нервных стволов от компресии путем их укутывания аспириатом жировой ткани.

Трансплантация жировой ткани как завершающий этап нейролиза нервных стволов или как метод предупреждения возможной компресии периферических нервов открывает новые возможности в этом разделе нейрохирургии.

New possibilities of peripheral nerves compressive damage treatment

Goncharuk O.A., Lisaychuk Yu.S., Tarapon O.Yu.

Authors offer technique of preventive maintenance fulfilled in experiment and the approved in clinic and treatments of peripheral nerves compressive damage.

The original experimental model — a rabbit ear was used. In an ear tissue a cavity was formed, into which specially prepared fatty aspirator with inguinal areas was entered. The changes of aspirate were studied in the remote periods of experiment.

Being based on results of experimental researches, authors, in clinical practice introduced a technique of nervous trunks protection from compression by their environment using fatty tissue aspirate.

Fatty tissue transplantation as a final stage of neurolysis of nervous trunks, or as the method of preventive maintenance of peripheral nerves possible compressions opens new possibilities in this section of neurosurgery.

Коментар

до статті Гончарука О.О., Лисайчука Ю.С., Тарапона О.Ю. «Нові можливості лікування компресійного пошкодження периферичних нервів»

Існує досить значна група захворювань нервових стовбурів кінцівок, не пов'язаних ані з інфекційними, ані з вертеброгенними чинниками, це так звана тунельна або компресійно-ішемічна невропатія. Питання патогенезу, клініки й лікування цих захворювань недостатньо вивчені і висвітлені в літературі. Між тим, цей особливий вид компресійної патології нервів кінцівок не стільки рідко виявляють, скільки погано розпізнають.

Суть патологічних змін при хронічній компресії нерва включає повний спектр його пошкодження, інволютивні процеси починаються з змін гематонейронального бар'єру, виникає ендоневральний і субпериневральний набряк, що спричиняє підвищення тиску в ендоневрії, за певних ситуацій до такого рівня, коли можливе закупорювання капілярів; потовщуються й ущільнюються оболонки нерва внаслідок змін у сполучній тканині (фіброз); залежно від ступеня компресії та її тривалості відбуваються дифузні зміни волокон упоперек всіх фасцикул і валлерівська дегенерація [1].

Узагальнюючим елементом усіх прямих операцій на периферичних нервах за такої ситуації є невроліз, який при компресійному ураженні є самостійним втручанням. Його ефективність значно підвищується, якщо взяті до уваги етіологічні фактори компресії.

Зважаючи на ефективність хірургічного лікування, деякі автори [2] рекомендують розширити показання до його застосування не тільки при стійкій, з вираженими клінічними ознаками, компресійній невропатії, а й при іритативних формах захворювання.

На жаль, одним з стримуючих факторів розширеного хірургічного лікування цього виду ураження є досить висока частота рецидивів захворювання або його неефективність (у 14–42% спостережень, за різними даними) [2]. Однією з причин такої ситуації є утворення рубцево-спайкових змін в ділянці оперативного втручання з ураженням нервового стовбура і його повторною компресією.

Для запобігання цьому рекомендують використовувати «обережну» оперативну техніку, деякі штучні матеріали для попередження рецидиву захворювання внаслідок порушення рухомості нерва і утворення післяопераційних рубцевих змін (наприклад, поліестеруретану) [3].

На мою думку, підхід авторів статті до вирішення цієї проблеми досить оригінальний та перспективний у реконструктивній хірургії периферичних нервів. Використання власної жирової тканини як своєрідного протектора дійсно має суттєві переваги у порівнянні з штучними матеріалами (доступність, невисока вартість, відсутність ризику виникнення алергічних реакцій тощо). Проте, є деякі питання суто технічного характеру, що вимагають, можливо, деякої модифікації запропонованої методики. Так, трансплантат жирової тканини вводять фактично в незамкнену порожнину, що не виключає її переміщення вздовж нервового стовбура та у навколишні тканини (особливо при використанні дренажів) і, тим самим, зменшення товщини протекторного шару жирової тканини. По-друге, трансплантат жирової тканини розміщений навколо нервового стовбура нерівномірно, і, отже, можливе утворення спайок нервового стовбура з відносно щільними оточуючими тканинами.

Крім того, потребує більш детального вивчення механізм взаємодії в системі нервовий стовбур — жирова тканина при компресійно-ішемічному ураженні, оскільки повторна компресія є основним, проте, не єдиним механізмом рецидиву захворювання. Про це, до речі, свідчать і отримані авторами дані (значне зменшення частоти рецидивів при компресійно-ішемічному ураженні і фактично однакові показники після накладення шва нерва).

В цілому, проведена робота заслуговує на позитивну оцінку, а отримані результати хірургічного втручання компресійно-ішемічного ураження периферичних нервів дозволяють рекомендувати цю методику для широкого клінічного застосування з метою поліпшення відновлення функції нервово-м'язового апарату у цієї категорії хворих.

Список літератури

1. Эсбери А.К., Джиллиат Р.У. Заболевания периферической нервной системы: Пер. с англ. — М., 1987. — С.297–341.
2. Pecina M.M., Krmpotic-Nemanic J., Markiewitz A.D. Tunnel syndromes. Peripheral nerve compression syndromes. — 3rd ed. — Boca Ralton: CRC PRESS, 2001. — 313 p.
3. Zingale A., Albanese V. Transverse carpal ligament reconstruction with polyesterurethane patch for prevention of recurrence in therapy of failed primary carpal tunnel surgery // J. Neurosurg. Sci. — 2003. — V.47, N2. — P.111–112.

*Б.М. Лузан, канд. мед. наук
доцент кафедри нейрохірургії
Національного медичного університету ім. акад. О.О. Богомольця*