

УДК 616.441-001-616.7

Пункционная вертебропластика при травматических компрессионных переломах тел позвонков

Куцаев С.В.

ГУ «Институт нейрохирургии им. акад. А.П. Ромоданова АМН Украины», г. Киев

Лечение травматического повреждения позвоночника является актуальной проблемой современной нейрохирургии. Работа посвящена хирургическому лечению неосложненных компрессионных переломов с использованием метода пункционной вертебропластики (ПВ). Проанализированы результаты лечения 26 пострадавших. Отмечена высокая эффективность и безопасность ПВ.

Ключевые слова: компрессионные переломы тел позвонков, миниинвазивная спинальная нейрохирургия, пункционная вертебропластика.

Проблема травматических переломов тел позвонков чрезвычайно актуальна. Ежегодно в Украине позвоночно-спинномозговая травма возникает более чем у 2000 пострадавших, у 48% из них выявляют неосложненные компрессионные переломы тел позвонков тораколюмбального перехода без неврологических симптомов. Во Франции по поводу посттравматических переломов ежегодно лечат более 10 000 пострадавших. Причем, у 67% больных такие переломы не сопровождаются неврологическими симптомами, у 60% — проводят ортопедическое лечение, у 30% — оперативное [1]. Несмотря на то, что ПВ широко применяют при патологии позвоночника, для лечения посттравматических переломов ее используют ограниченно [1, 12, 14, 20].

В настоящее время арсенал методов консервативного лечения травматических простых компрессионных переломов тел позвонков включает применение нестероидных противовоспалительных препаратов, средств, стимулирующих репарацию костной ткани и обменные процессы в ней, охранительный режим на период консолидации перелома (12–14 нед), использование специальных реклинаторов и корсетных поясов, способствующих консолидации перелома. Корсеты фиксируют позвоночник в положении гиперэкстензии. Это позволяет снизить давление на переднюю часть тела поврежденного позвонка. Однако, продолжительность консолидации компрессионных переломов тел позвонков, в зависимости от возраста пострадавшего, преморбидного состояния, вида травмы, составляет, как правило, не менее 3 мес. Это обуславливает возникновение или обострение соматических заболеваний (застойная пневмония, тромбофлебит, иммобилизационный остеопороз и др.). Кроме того, длительная иммобилизация ухудшает качество жизни пациентов [1, 2, 5, 6, 10, 15, 17–19].

Нехирургическое лечение с иммобилизацией и применением наружных ортопедических приспособлений (bracing) рекомендовано пациентам при переломах T_{XI} – L_{IV} позвонков без сопутствующих неврологических изменений или выраженной нестабильности. Хотя тактика лечения при прогрессирующей деформации, неврологической дисфункции и боли часто нехирургическая, некоторые авторы относятся к этому критически [2, 5, 7, 9, 11, 19].

Объем хирургического вмешательства у пострадавших с позвоночно-спинномозговой травмой зависит от многих условий, в первую очередь, вида повреждения позвоночника, состояния спинного

мозга и его корешков, уровня поражения. У больных при наличии клинико-морфологических признаков компрессии спинного мозга и его корешков показано осуществление декомпрессии спинного мозга с установлением различных стабилизирующих систем, что не имеет альтернативы [1, 2, 7, 9, 11, 13, 15, 18].

Подходы к лечению пациентов при наличии простых компрессионных переломов тел позвонков в отсутствие неврологических симптомов различны: от установления транспедункулярных систем стабилизации с использованием заднего доступа до более агрессивных методов лечения — корпорэктомии с последующей стабилизацией металлическими имплантатами с использованием передних доступов. Тактика лечения таких больных обсуждается, так как открытые вмешательства являются достаточно травматичным, а консервативное лечение — требует длительной иммобилизации.

В 1987 г. произошли изменения в тактике ведения больных с патологией тел позвонков благодаря разработке нейрохирургом P. Galibert и нейрорадиологом H. Deramond нового метода, названного пункционной вертебропластикой (ПВ) [14]. Применение метода ПВ позволяет увеличить прочность, жесткость и нагрузочные возможности поврежденного позвонка [3, 4, 6, 8, 12, 14, 16, 21, 22]. Осуществление ПВ в остром периоде травмы позволяет выполнить консолидацию поврежденного позвонка, предупредить прогрессирование компрессии и нестабильности, избежать неврологических нарушений [1, 12]. ПВ обеспечивает раннюю активизацию больных, быстрое возвращение к обычному образу жизни. J. Anderson (2001) и A. Camprell (2001) подчеркивают, что применение ПВ при травматическом повреждении еще недостаточно разработано и требует дальнейшего совершенствования, особенно это касается сроков выполнения вмешательства (привед. по: Е.Г. Педаченко, С.В. Куцаев [1]).

Целью работы было изучение эффективности ПВ при травматических переломах тел позвонков в раннем посттравматическом периоде.

Материалы и методы исследования. В период 2003–2006 гг. оперированы 26 пострадавших с острыми травматическими переломами тел позвонков. Мужчин было 18 (69%), женщин — 8 (31%), возраст больных от 35 до 42 лет. Продолжительность периода от момента травмы до проведения ПВ у большинства — 23 (87,5%) пациентов составляла от 1 до 7 сут, 2 (7,7%) пациента обратились в течение первых суток, 1 (3,8%) — через 7 сут. Травматический перелом

тела позвонка в 14 наблюдениях возник вследствие дорожно-транспортного происшествия, в 12 — кататравмы. Все пострадавшие госпитализированы в травматологические или нейрохирургические отделения, до операции ПВ находились на строгом постельном режиме.

У всех пациентов выявлены простые компрессионные переломы без повреждения задней продольной связки, эпидурального распространения отломков и неврологических симптомов. После тщательного обследования другие возможные причины перелома тел позвонков (остеопороз, наличие первичных или вторичных опухолей) не выявлены.

Рентгенография позвоночника проведена всем пациентам, однако она часто не дает полного представления об объеме повреждения и характере перелома, поэтому не позволяет выбрать оптимальную тактику лечения. Спондилография также недостаточно информативна для выявления компрессии спинного мозга костными фрагментами тел или дугами позвонков, хотя мы считаем ее обязательной диагностической процедурой при травматическом повреждении, поскольку ее проведение позволяет объективно оценить состояние костных структур.

У всех пострадавших с травмой позвоночника проводили компьютерную (КТ) и магниторезонансную (МРТ) томографию. КТ позволяет максимально точно оценить состояние костной ткани позвонков, целесообразность проведения ПВ. С ее помощью возможно детализировать перелом(ы): установить уровень, число поврежденных позвонков, выявить переломы дуг, суставных отростков, тел позвонков, определить длину линий переломов. При простых компрессионных переломах тел позвонков выявляли трещины в пределах губчатой ткани. При этом контур тела позвонка во всех наблюдениях был не изменен, целостность других костных структур не нарушена. Особое внимание уделяли наличию трещин в области задней стенки тела позвонка, поскольку подобные изменения могут быть причиной эпидурального истечения костного цемента во время осуществления ПВ. Замыкающие пластинки при простом компрессионном переломе были деформированы с образованием травматических грыж Шморля. Если выявляли трещины, выходящие за пределы коркового вещества, что являлось свидетельством наличия многооскольчатого перелома тел позвонков, ПВ не применяли.

МРТ использовали для установления компрессии эпидурального пространства. Оценивали деформацию тела позвонка, состояние костной ткани. Возможное смещение оси позвонков по отношению один к другому, компрессия спинного мозга и его корешков, деформация позвоночного канала и задних костных структур, переломы дуг, повреждения суставно-мышечного аппарата, которые хорошо определяются по данным МРТ, оценивали на сагиттальных срезах.

Особое внимание уделяли состоянию задней продольной связки, которая определяет стабильность повреждения, вовлечению в процесс межпозвоночного диска с возможным образованием травматической грыжи диска, наличию эпидуральной гематомы.

В соответствии с существующими стандартными подходами, всем пациентам были показаны длительная иммобилизация либо установление транспедункулярной системы стабилизации.

Показанием к выполнению вмешательства было наличие компрессионного перелома тел позвонков I–II степени без сопутствующего повреждения суставно-мышечного аппарата и неврологических симптомов.

Противопоказаниями считали наличие нестабильных компрессионных переломов тел позвонков, сопутствующей травмы с повреждением внутренних органов, травматического повреждения позвоночника с деформацией позвоночного канала и компрессией спинного мозга и его корешков, травматическое повреждение с сопутствующим переломом заднего полукольца, повреждение суставно-мышечного аппарата, костных фрагментов в позвоночном канале с его деформацией, частичной или полной блокады ликворных путей, декомпенсации соматического статуса пациента, «взрыва» компрессионного перелома тела позвонка; оскольчатого или многооскольчатого компрессионного перелома тел позвонков.

Компрессия или клиновидная деформация тел позвонков I степени — высота тела позвонка или его передних отделов снижена менее чем на 1/2 исходной отмечена у 14 пациентов, II степени — на 1/2 исходной — у 7, III степени — более чем на 1/2 исходной — у 5.

Для оценки эффективности ПВ применяли шкалу двигательной активности пациента (табл. 1), шкалу зависимости от анальгетиков (табл. 2) и визуально-аналоговую шкалу (ВАШ), представляющую собой прямую линию длиной 10 см. Начальная точка линии «0» обозначает отсутствие боли, конечная «10» — невыносимую, наиболее интенсивную боль, которую когда-либо приходилось испытывать пациенту.

Таблица 1. Шкала двигательной активности пациента

Характеристика двигательных функций	Число баллов
Обычная двигательная активность пациента	1
Двигательная активность, позволяющая вести привычный образ жизни, с ограничением физической нагрузки (длительное хождение, подъем тяжестей более 3 кг)	2
Двигательная активность, позволяющая выполнять работу по дому, при этом продолжительность пребывания пациента в положении стоя в течение рабочего дня превышает таковую периодов отдыха и пребывания пациента в положении лежа	3
Двигательная активность, позволяющая выполнять некоторую работу по дому, при этом продолжительность пребывания пациента в положении стоя в течение рабочего дня примерно равна продолжительности отдыха и пребывания пациента в положении лежа	4
Двигательная активность, позволяющая выполнять отдельные виды работ по дому, при этом продолжительность пребывания пациента в положении стоя в течение рабочего дня меньше продолжительности периода отдыха и пребывания пациента в положении лежа	5
Передвижение с помощью различных устройств (костыли, палочка)	6
Передвижение с посторонней помощью	7
Передвижение на коляске	8
Ограничение сидения в постели	9
Ограничение подвижности в постели в положении лежа	10

Таблица 2. Шкала зависимости от анальгетиков

Форма приема анальгетиков	Число баллов
Пациент не применяет обезболивающие средства	0
Периодическое применение анальгетиков	1
Регулярное применение ненаркотических анальгетиков	2
Регулярное применение ненаркотических анальгетиков и периодически — наркотических препаратов внутрь	3
Регулярное применение наркотических препаратов внутрь	4
Регулярное применение наркотических препаратов парентерально	5

После операции пациентов активизировали в тот же день. Всем пациентам проводили контрольную КТ оперированного сегмента.

Результаты и их обсуждение. Результаты приведены на рис. 1–3 после сравнения по показателям шкалы двигательной активности пациента, ВАШ и шкалы зависимости от анальгетиков.

Во всех наблюдениях по данным КТ расположение цемента было удовлетворительным, отмечено увеличение высоты тела пораженного позвонка от 5 до 10%, в среднем на 7,5%.

Из осложнений ПВ отмечена транзиторная мышечная боль, обусловленная травмой мышц при осуществлении доступа, возникла у 3 (11,5%) пациентов. Экстравертебральное истечение композитного материала по данным КТ не отмечено.

Всех пациентов наблюдали в течение 3 мес–1,5 года (в среднем 8,6 мес), возобновление болевого синдрома или появление неврологических симптомов не отмечено.

Преимущества ПВ по сравнению с консервативным лечением при простых компрессионных переломах тел позвонков являются быстрое и стойкое устранение болевого синдрома, ранняя активизация пациентов, отсутствие необходимости в постоянном уходе. Использование малотравматичной ПВ позволяет избежать выполнения травматичного открытого вмешательства и экономически эффективно (стоимость расходных материалов и лечения больного в стационаре при применении ПВ не сравнима со стоимостью системы для транспедункулярной стабилизации и уходом за таким пациентом) [1, 12].

При проведении стандартного ортопедического лечения требуется 3–4 мес для консолидации перелома. У тучных пациентов и/или пациентов с множественными повреждениями часто осуществляют «reduction-fixation surgery» вследствие проблематичности применения фиксирующих устройств (ортопедических приспособлений) [1, 12, 14]. Поэтому ПВ является незаменимым методом лечения в некоторых ситуациях. Принципиальным моментом является эффективность ПВ в устранении боли, продолжительность лечения всего 1 сут [14].

Целью ПВ при травматических компрессионных переломах является: консолидация пораженного тела позвонка, устранение болевого синдрома, профилактика посттравматического остеонекроза (болезнь Кюммеля); ранняя реабилитация больных, возвращение к обычной социальной жизни и трудовой деятельности,

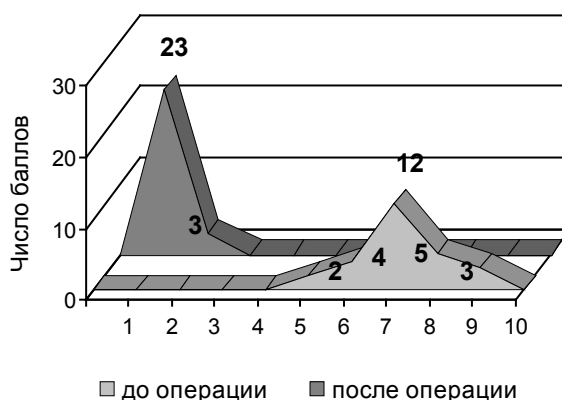


Рис. 1. Выраженность болевого синдрома до и непосредственно после ПВ у больных при травматических компрессионных переломах.

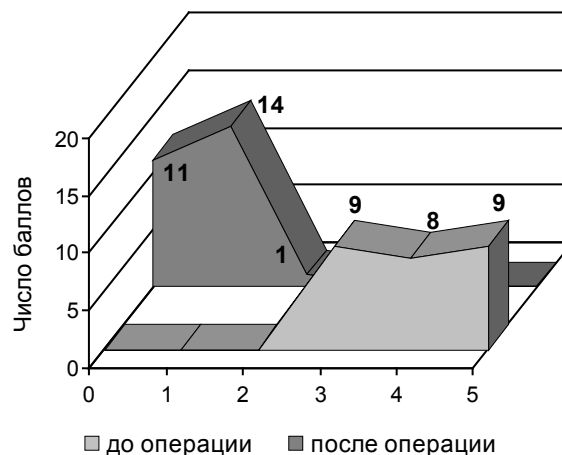


Рис. 2. Зависимость от анальгетиков до и непосредственно после ПВ у больных при травматических компрессионных переломах.

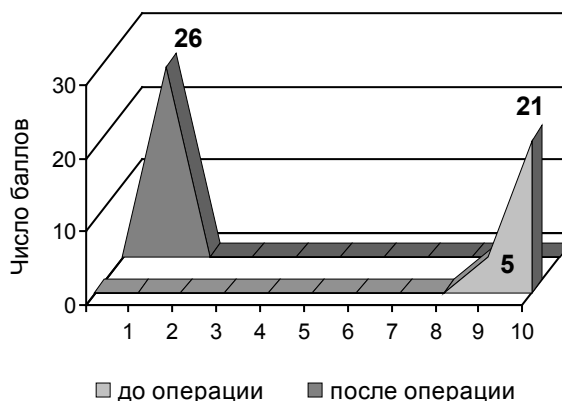


Рис. 3. Двигательная активность пациента до и непосредственно после ПВ у больных при травматических компрессионных переломах.

предупреждение заболеваний, возникающих при продолжительном постельном режиме (тромбоэмболические нарушения, ожирение вследствие гиподинамии, обострение сердечно-сосудистых заболеваний и болезней дыхательной системы). С точки зрения биомеханических моментов, восстановление высоты тела позвонка и его жесткости — это важные компоненты механизма уменьшения интенсивности боли при травматическом переломе тел позвонков [1, 12, 16, 22]. Кроме того, уменьшение угла кифоза улучшает стабилизацию пораженного позвонка [20].

По данным нашего исследования, уменьшение интенсивности боли с 6–10 до 1–3 баллов отмечено у всех пациентов в течение первых суток после операции, что отмечено и другими авторами [14]. Н. Нует и соавторы [12], кроме значительного уменьшения выраженности болевого синдрома, наблюдали уменьшение угла кифоза и значительное увеличение высоты пораженного тела позвонка. Полученные нами аналогичные данные подтверждают необходимость жесткого отбора пациентов для осуществления ПВ и постоянный контроль состояния тела позвонка во время проведения процедуры.

Поскольку интенсивность боли и применение анальгетиков взаимосвязаны, после проведения ПВ только один пациент продолжал регулярно применять внутрь ненаркотические анальгетики, остальные — либо полностью отказались от применения препаратов (11 больных), либо применяли их периодически. До проведения ПВ у всех пациентов отмечена зависимость от анальгетиков различной степени (3–5 баллов).

Высокая эффективность ПВ подтверждена восстановлением двигательной активности у всех пациентов, при том, что до операции у всех была ограничена подвижность в положении сидя (у 5) или лежа (у 21). Однако, приводя такие высокие результаты, необходимо указать о тщательном отборе больных для ПВ, поскольку при наличии множественных повреждений (не только позвоночника) оценить эффективность метода было бы крайне тяжело.

Все пациенты выписаны уже через несколько часов после контрольной КТ «зоны интереса». Некоторые авторы предлагают более длительный период наблюдения после ПВ (2 сут) [14]. По нашему мнению, учитывая скорость застывания цемента, удовлетворительное состояние пациента и результаты контрольной КТ, в столь длительном наблюдении нет необходимости. Исключением может быть наличие других повреждений, требующих дальнейшего лечения и/или наблюдения.

Эффективность ПВ при травматических переломах тел позвонков подтверждает тот факт, что после длительного наблюдения (3 мес–1,5 года) мы не отметили возобновления боли или появления неврологических симптомов, что отметили и другие исследователи при повторном осмотре пациентов через 3 и 6 мес после ПВ [12, 14].

Если акцентировать внимание на технических аспектах ПВ при травматических переломах тел позвонков, то, по нашему мнению, основной задачей является максимально возможное заполнение пораженного тела позвонка композитным материалом — от верхней замыкающей пластинки до нижней. В большинстве ситуаций для клинического эффекта

достаточно введения костного цемента с одной стороны, однако, по возможности, следует заполнять пораженное тело позвонка с двух сторон. А.С. Tohmen и соавторы [22] придерживаются той точки зрения, что унилатерального доступа (обычно правого латеро-педикулярного) достаточно для гомогенного заполнения пораженного позвонка с использованием одной иглы.

Мы использовали костный цемент обычной консистенции, но считаем необходимым уменьшать скорость его введения, так как распространение цемента не всегда предсказуемо, учитывая наличие расщелин в костной ткани. При проведении контрольной КТ необходимо оценивать расположение композита в теле позвонка по высоте и его распространение по расщелинам перелома.

Другие авторы, описывая особенности ПВ при травматических переломах, указывают на такие важные моменты, как положение иглы в передней нижней трети позвонка и прекращение введения композитного материала после заполнения передних 2/3 во избежание смещения задних кортикальных фрагментов в позвоночный канал [1, 12, 14, 21]. Контролируя состояние цемента, со временем можно менять положение или наклон иглы. Авторы считают, что при травматических переломах тел позвонков ПВ следует выполнять более осторожно, чем при другой патологии, и только опытными специалистами [14].

Одной из целей ПВ является профилактика посттравматического остеонекроза. М. Teng [20] выявил наличие интракорпорального воздуха у одного пациента как признак вторичного посттравматического остеонекроза.

Посттравматический остеонекроз может быть причиной гипермобильности, вторичного перелома или остаточной боли [1, 20]. Поэтому крайне важно заполнять такие полости особенно тщательно, иногда без необходимости вводить цемент в оставшуюся часть позвонка [20]. Мы придерживаемся такой же тактики, которая включает тщательное обследование таких пациентов до операции, что является основой высокой эффективности ПВ.

В настоящее время не установлены четкие сроки проведения ПВ, число работ, посвященных этой теме, ограничено. J.F. Chen и соавторы [6] изучили эффективность ПВ у 6 пациентов, которых до этого лечили консервативно и с использованием тораколумбальных спинальных ортезов, пациенты в течение, как минимум, 3 мес вынуждены были находиться в постели из-за боли, их ежедневная активность была ограничена. Консервативное лечение проводили у этих пациентов от 3,5 до 8 мес (в среднем 5,2 мес.). После осуществления ПВ отмечено уменьшение интенсивности боли, что анализировали через 3 сут, 3 и 12 мес. Через 12 мес наблюдали улучшение подвижности. Анализируя полученные нами результаты, можно отметить более быстрое улучшение состояния больных, оперированных в ближайшие сроки после травмы (до 7 сут). Возможно, такой медленный эффект ПВ через столь длительное время после травмы обусловлен местным рубцовым процессом, нарушением кровоснабжения пораженной области вследствие иммобилизации и/или изменением ее анатомического строения. Нельзя забывать и о влиянии психологического фактора, сформиро-

вавшегося за столь длительный период иммобилизации и постоянного страха появления боли. Хотя противопоказаний относительно сроков выполнения ПВ нет, считаем оптимальным ее осуществление в ранние сроки после травмы. Оптимальным, но не обязательным, поскольку даже через длительное время после травмы выполнение ПВ может быть эффективным.

ПВ не следует противопоставлять другим методам лечения, ее можно использовать как один из этапов вмешательства у пострадавших с травматическим повреждением позвоночника. Возможно сочетание ПВ с установлением транспедункулярной системы стабилизации. При этом ПВ может быть как первым этапом, так и после установки металлической конструкции. Мы располагали опытом применения ПВ у таких пациентов, хотя они не включены в данное исследование.

Необходимо отметить важность организации оказания помощи пострадавшим с травматическим повреждением позвонков, так как проведение ПВ требует обязательного интраоперационного контроля (КТ или флюороскопического), что ограничено в нашей стране, или госпитализации больных в специализированные стационары, что также не всегда возможно в связи с отсутствием санавиации и нетранспортабельностью пациентов в некоторых ситуациях.

Таким образом, ПВ является новым высокоэффективным, миниинвазивным, безопасным методом, обеспечивающим стабилизацию и консолидацию поврежденных вследствие травмы позвонков с использованием акриловых смол. Осуществление ПВ в остром периоде перелома позволяет быстро вернуть пациента к привычному образу жизни, избежать неблагоприятных последствий длительной иммобилизации, является экономически выгодным методом лечения.

Список литературы

1. Педаченко Е.Г., Куцаев С.В. Пункционная вертебропластика. — К.: А.Л.Д., 2005. — 520 с.
2. Argenson T. Les fractures récentes du rachis thoracique et lombaire avec et sans troubles neurologiques // *Rev. Chir. Orthop.* — 1996. — V.82. — P.63–117.
3. Belkoff S.M., Mathis J.M., Erbe E.M. Biomechanical evaluation of a new bone cement for use in vertebroplasty // *Spine.* — 2000. — V.25. — P.1061–1064.
4. Bostrom M.P., Lane J.M. Future directions. Augmentation of osteoporotic vertebral bodies // *Spine.* — 1997. — V.22. — P.38–42.
5. Cantor J.B., Lebowitz N.H., Garvey T. Nonoperative management of stable thoracolumbar burst fractures with early ambulation and bracing // *Spine.* — 1993. — V.18. — P.971–976.
6. Chen J.F., Lee S.T. Percutaneous vertebroplasty for treatment of thoracolumbar spine bursting fracture // *Surg. Neurol.* — 2004. — V.62, N6. — P.494–500.
7. Daniaux H., Wagner M., Kathrein A., Lang T. Fractures of the thoraco-lumbar junction. Conservative management // *Orthopade.* — 1999. — V.28, N8. — P.682–691.
8. Dean J.R., Ison K.T., Gishen P. The strengthening effect of percutaneous vertebroplasty // *Clin. Radiol.* — 2000. — V.55. — P.471–476.
9. Denis F. The three column spine and its significance in the classification of acute thoracolumbar spinal injuries // *Spine.* — 1983. — V.8. — P.817–831.
10. Domenicucci M., Preite R., Ramieri A. et al. Thoracolumbar fractures without neurosurgical involvement: surgical or conservative treatment? // *J. Neurosurg. Sci.* — 1996. — V.40, N1. — P.1–10.
11. Hitchon P.W., Torner J.C., Haddad S.F. Management options in thoracolumbar burst fractures // *Surg. Neurol.* — 1998. — V.49. — P.619–627.
12. Huet H., Cabal P., Gadan R. et al. Burst-fractures and cementoplasty // *J. Neuroradiol.* — 2005. — V.32, N1. — P.33–41.
13. Jacobs R.R., Asher M.A., Snider R.K. Thoraco-lumbar vertebral fractures — a comparative study of conservative and operative treatments in 100 patients // *Orthopade.* — 1980. — V.9, N1. — P.45–62.
14. Mathis J., Deramond H., Belkoff S. Percutaneous vertebroplasty. — N.Y.: Springer-Verlag, 2002. — 221 p.
15. Shen W.J., Liu T.J., Shen Y.S. Nonoperative treatment versus posterior fixation for thoracolumbar junction burst fractures without neurologic deficit // *Spine.* — 2001. — V.26. — P.1038–1045.
16. O'Brien J.P., Sims J.T., Evans A.J. Vertebroplasty in patients with severe vertebral compression fractures: a technical report // *Am. J. Neuroradiol.* — 2000. — V.21. — P.1555–1558.
17. Ramieri A., Domenicucci M., Passacantilli E. et al. The results of the surgical and conservative treatment of non-neurologic comminuted thoracolumbar fractures // *Chir. Organi Mov.* — 2000. — V.85, N2. — P.129–135.
18. Resch H., Rabl M., Klampfer H. et al. Surgical vs. conservative treatment of fractures of the thoracolumbar transition // *Unfallchirurg.* — 2000. — Bd.103, H4. — S.281–288.
19. Stanković M., Milčić A., Savić D. et al. Comparative radiographic analysis of surgical and conservative treatment of unstable injuries of the thoracic and lumbar spine // *Med. Pregl.* — 2001. — V.54, N7–8. — P.315–322.
20. Teng M. Kyphosis correction and height restoration effects of percutaneous vertebroplasty // *Am. J. Neuroradiol.* — 2003. — V.24. — P.1893–1900.
21. Truumees E., Hilibrand A., Vaccaro A.R. Percutaneous vertebral augmentation // *Spine J.* — 2004. — V.4. — P.218–229.
22. Tohmen A.G., Mathis J.M., Fenton D.C. Biomechanical efficacy of unipedicular vs. bipedicular vertebroplasty for the management of osteoporotic compression fractures // *Spine.* — 1999. — V.24. — P.1772–1775.

Пункційна вертебропластика при травматических компресійних переломах тіл хребців Куцаев С.В.

Лікування травматичного пошкодження хребта є актуальною проблемою сучасної нейрохірургії. Робота присвячена хірургічному лікуванню неускладнених компресійних переломів з використанням методу пункційної вертебропластики. Проаналізовані результати лікування 26 потерпілих. Відзначено високу ефективність і безпеку пункційної вертебропластики.

Percutaneous vertebroplasty at traumatic vertebral fractures Kushchayev S.V.

Vertebral traumatic fracture treatment is an actual problem of the modern neurosurgery. The article is dedicated to surgical treatment of uncomplicated compressive fractures, using percutaneous vertebroplasty method. The results of 26 patients treatment, suffered from traumatic thoracolumbar vertebral fractures were analyzed. High efficacy and safety of this method was shown.

Коментар

до статті Куцаєва С.В. «Пункційна вертебропластика при травматичних компресійних переломах тіл хребців»

Стаття присвячена важливій та актуальній темі — лікуванню потерпілих з травматичним пошкодженнями хребта і спинного мозку. Щороку в Україні хребтово-спинномозкова травма виникає майже у 3000 потерпілих, в США кількість потерпілих з пошкодженнями спинного мозку становить близько 11000. Серед потерпілих з травмою хребта є досить велика група хворих з неускладненими травматичними компресійними переломами тіл хребців. До недавнього часу методом вибору лікування таких хворих було консервативне. При цьому хворий повинен дотримувати суворого ліжкового режиму протягом 2–3 міс. Така тривала іммобілізація хворого часто спричиняє виникнення пневмонії, дисфункції кишечника, тромбоемболічні ускладнення. Складними є також психологічний та економічний аспекти такої тривалої іммобілізації хворого (тривала втрата працездатності, постійна потреба в сторонньому догляді).

Метод пункційної вертебропластики впроваджений як один з важливих методів лікування остеопорозу. Обмежене застосування цього методу для лікування травматичних переломів тіл хребців зумовлене ризиком потраплення композиту в хребтовий канал, що спричиняє компресію нервових структур. Лише останнім часом з'явились публікації з першими результатами лікування компресійних переломів хребта з використанням методу пункційної вертебропластики. Приємно, що Інститут нейрохірургії ім. акад. А.П. Ромоданова йде в ногу з провідними європейськими клініками і має власний досвід застосування цього нового методу мініінвазивного хірургічного лікування. Автором чітко визначені показання та протипоказання до застосування методу пункційної вертебропластики у хворих з компресійними переломами хребта. Саме завдяки суворому дотриманню цих показань вдалося досягти хороших результатів лікування хворих.

Не викликає сумнівів доцільність застосування пункційної вертебропластики під час лікування хворих з компресійними переломами грудних та поперекових хребців, адже на відміну від консервативного лікування він дозволяє протягом кількох днів мобілізувати хворого, уникнувши численних ускладнень, усунути больовий синдром, в найкоротші строки провести соціальну реабілітацію. Порівняно з транспедикулярною стабілізацією хребта цей метод дозволяє уникнути ускладнень, притаманних відкритим хірургічним втручанням.

На мою думку, стаття є цікавою та корисною для вибору тактики лікування хворих з травматичними компресійними неускладненими переломами тіл хребців.

*Ю.Я. Ямінський, канд. мед. наук
лікар-нейрохірург клініки Відновлювальної нейрохірургії
Інституту нейрохірургії ім. акад. А.П. Ромоданова АМН України*