

УДК 616.833.15-009.7:616.134.9-001.35-089.12

Невралгія трійчастого нерва внаслідок стиснення хребтовою артерією. Техніка мікросудинної декомпресії

Федірко В.О.

ДУ «Інститут нейрохірургії ім. акад. А.П. Ромоданова АМН України», м. Київ

Наведено техніку виконання мікросудинної декомпресії корінця трійчастого нерва за його притиснення до намету мозочка розширеною хребтовою артерією з використанням оригінального методу: створення проміжку між наметом мозочка і хребтовою/основною артерією з фіксацією подвійним нерозволокненим фрагментом тефлонової прокладки.

Ключові слова: *корінець трійчастого нерва, стиснення, мозочок, мікросудинна декомпресія, метод встановлення розпорки.*

Вступ. Техніка мікросудинної декомпресії за наявності невроаскулярно-компресійних синдромів добре визначена і досить ретельно виписана. Невралгія трійчастого нерва внаслідок його стиснення хребтовою артерією виникає відносно рідко, проте, становить значну проблему щодо виконання операції мікросудинної декомпресії. Підтвердженням тому є численні технічні методики, які розробляють відповідно до типу компресії [1, 3, 4, 5]. Ми не зустріли в літературі відомостей про стиснення трійчастого нерва хребтовою чи основною артерією з притисненням його до намету мозочка, проте, маємо власні спостереження. Всі описані методи мікросудинної декомпресії в наведених спостереженнях були непридатними, що зумовило необхідність нового технічного розв'язання проблеми.

Матеріали і методи дослідження. В клініці за період з 1996 по 2006 р. оперовані 300 хворих з приводу судинно-компресійних синдромів черепних нервів задньої черепної ямки. У 14 з них (невралгія трійчастого нерва — у 7, гемілицевий спазм — у 3, невралгія язикоглоткового нерва — у 3, синдром Мен'єра — в 1) стиснення спричинене хребтовою артерією, у кількох спостереженнях — у поєднанні з іншими судинами. У 3 з 7 хворих з невралгією трійчастого нерва корінець нерва був притиснутий до намету мозочка розширеною хребтовою артерією, в 1 — основною артерією.

Результати та їх обговорення. В усіх обстежених 4 хворих виявлена невралгія трійчастого нерва: у 3 — праворуч, в 1 — ліворуч. Вік хворих від 58 до 66 років, 3 чоловіки і 1 жінка. У 3 пацієнтів відзначено артеріальну гіпертензію, в одного з них з лівобічною невралгією артеріальний тиск становив 180–240/110–140 мм рт.ст. і не нормалізувався під впливом антигіпертензивних засобів трьох різних

груп. В одного хворого діагностовано аномалію Арнольда-Кіарі I ступеня. Тривалість захворювання на час звернення в клініку становила від 2 до 10–12 років. Скарги були типовими в усіх хворих, проте, в одного з них відзначений атипичний компонент у вигляді печії, затерпання частини обличчя відповідно зони іннервації 2–3 гілок трійчастого нерва, що найімовірніше, було наслідком раніше здійсненої криодеструкції трійчастого вузла. Багаторазові спиртowo-новокаїнові блокади периферійних гілок нерва виконували протягом тривалого часу всім хворим з первинно позитивним ефектом у 3 з них і відсутністю ефекту в подальшому. У пацієнтки, у якої не досягнутий ефект від блокад, тривалість захворювання на час оперативного втручання становила 2 роки. Карбамазепіни первинно ефективні в усіх хворих, з часом вони перестали вгамовувати біль, незважаючи на збільшення дози препаратів, 3 хворих застосовували їх у дозі від 1000 до 2400 мг на добу на час звернення в клініку.

У всіх пацієнтів за тривалого існування захворювання на боці больового синдрому видалено більшість зубів (в пошуках варіанту знеболення) під час попередніх звернень по допомогу.

Магніторезонансна томографія (МРТ) з залученням МР-ангіографії у 2 хворих, CISS3D програми — у 2 і TRUFFY — в 1 давала можливість чітко верифікувати судину (розширену хребтову чи основну артерію), що спричинила стиснення корінця трійчастого нерва знизу вгору до намету мозочка (рис. 1, 2).

Під час операції у 3 хворих з невралгією трійчастого нерва виявлене стиснення та притиснення корінця до намету мозочка розширеною хребтовою артерією, в 1 — основною артерією. У 2 з них у стисненні брала участь ще й верхня мозочкова артерія,

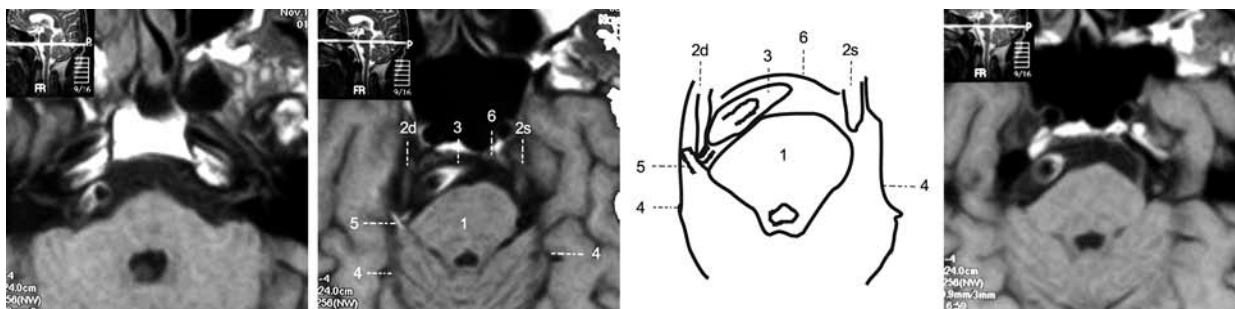


Рис. 1. Спостереження 1. МРТ, Т1 режим, аксіальна проекція. 1 — міст; 2 — трійчастий нерв (d — правий, s — лівий); 3 — основна артерія; 4 — край намету мозочка; 5 — верхня мозочкова артерія; 6 — спинка турецького сідла.

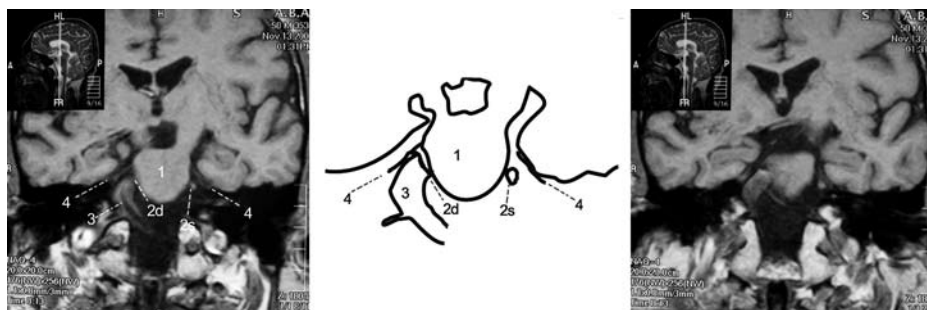


Рис. 2. Спостереження 1. МРТ, Т1 режим, фронтальна проекція. 1 — міст; 2 — трійчастий нерв (d — правий, s — лівий); 3 — основна артерія; 4 — край намету мозочка.

в 1 — вена верхнього кам'янистого синуса за типом протиставлення (рис. 2).

При цьому, якщо в усіх спостереженнях потовщена хребтова чи основна артерія стискала трійчастий нерв у його проксимально-середніх відділах поздовжньо-діагонально відносно його осі, то верхня мозочкова артерія в 1 спостереженні вдавлювалася у нерв перпендикулярно його ходу, ще в 1 — петлею вдавалася у корінець нерва і розгалужувала його на окремі порції. В усіх 4 спостереженнях нерв був притиснутий до намету мозочка, його товщина не перевищувала 1 мм, а в 1 спостереженні — була співставна з такою арахноїдальної оболонки.

При цьому в усіх спостереженнях були пошкоджені верхньо-латеральні відділи (при розгляді нерва у поперечному перерізі) корінця, дещо більш збереженими виглядали його орально-медіальні сегменти, тобто, зона переважного ураження корінця топічно відповідала клінічним ознакам болю в ділянках 2 і 3 гілок нерва в усіх хворих [2] (таблиця, рис. 3).

Хірургічна техніка. Після здійснення доступу до утворень зони мосто-мозочкового кута, роз'єднання спайок та арахноїдальних перетинок між судинами і корінцем нерва намагалися мобілізувати судини, що притискають нерв до намету мозочка і вивільнити його з зони стискання. Діаметр хребтових судин, що стискали нерв, становив від 3,5 до 6 мм. Реально вдавалось мобілізувати судини в межах 1,5–3 мм. Подальша мобілізація судин у 2 спостереженнях була обмежена ризиком пошкодження стінки судин внаслідок ураження їх атеросклеротичними бляшками, які просвічували крізь стінку судин безпосередньо біля зони стискання. В одному спостереженні обмеження мобілізації зумовлене перегином верхньої мозочкової артерії, що відходила від хребтової артерії; ще в одному — значну мобілізацію артерії не проводили через відсутність візуального контролю її дистальних відділів. Проте, в усіх спостереженнях пружність потовщеної артерії не дозволяла усунути компресію з репозицією корінця нерва у його звичне

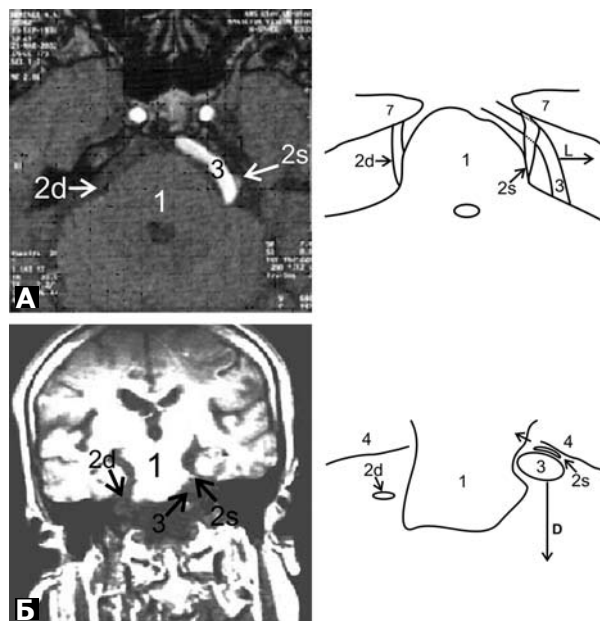


Рис. 3. Спостереження 4. МРТ, Т1 режим: А — аксіальна проекція; Б — фронтальна проекція: 1 — міст; 2 — трійчастий нерв (d — правий, s — лівий); 3 — ліва хребтова артерія; 4 — край намету мозочка; D — вниз, L — латеральна репозиція хребтової артерії.

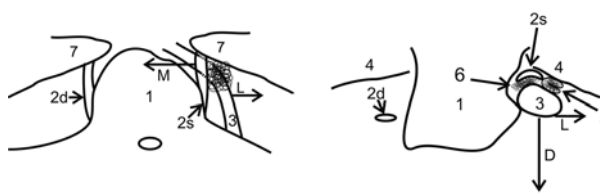


Рис. 4. Спостереження 4. Схема фіксації артерії та ізоляції корінця трійчастого нерва тефлоновою прокладкою: 1 — міст; 2 — трійчастий нерв (d — правий, s — лівий); 3 — ліва хребтова артерія; 4 — край намету мозочка; М — медіальна репозиція корінця трійчастого нерва; D — каудальна та L — латеральна репозиція хребтової артерії; 5 — нерозволокнений подвійний фрагмент тефлонової прокладки; 6 — розволокнена тефлонова прокладка; 7 — верхівка піраміди скроневої кістки.

Таблиця. Дані спостережень стискання-притискання трійчастого нерва хребтовою артерією до намету мозочка

Пацієнт, стать, вік, років	Тривалість захворювання, років	Доза карбамазепіну, мг	Спиртові блокади	Тип стискання судини	Зона ураження гілок нерва	Метод декомпресії хребтової/основної артерії
С., ч, 58	10	2400	+/-	va	2, 3 d	данл; пт; фб
Г., ч, 62	10	1800	+/-	ba	2, 3 d	данл; пт; пер
Ш., ж, 58	2	1000	-	va / acs / pv	2, 3 d	дан; пт; ів
С., ч, 66	12	2000	+/-	va / acs	2, 3 s	данл; пт; пріа

Примітка. + — позитивний, - — негативний; va — хребтова артерія; ba — основна артерія, acs — верхня мозочкова артерія; pv — вена моста; d — правий; s — лівий; данл — дислокація артерії донизу латерально; пт — подвійний тефлон; фб — фіксація біоклеєм; пер — проксимальна селективна ризотомія; ів — ізоляція вени; пріа — поздовжнє розволокнення, ізоляція артерії.

положення. Корінець лишився зміщеним, деформованим, розпластаним на судинах. Заведення тефлонової прокладки між судинами і нервом спричиняло ще більше його стискання. За такої ситуації прийняте рішення про спробу утримання потовщеної судини, що стискає нерв, у відведеному стані шляхом заведення між нею і наметом мозочка прокладки у вигляді розпорки. Для цього корінець нерва частково зміщений з судини поздовжньо і медіально — в 2 спостереженнях, латерально — в 1. Артерію мобілізували латерально і каудально — у 3 спостереженнях, тільки каудально — в 1, між наметом мозочка і хребтовою/основною артерією, в місці її верхнього згину, заведено подвійну нерозволокнену тефлонову прокладку (рис. 4).

Таким чином, між наметом мозочка і судиною створений проміжок від 1,5 до 3 мм. Між корінцем нерва і судиною заведений розволокнений фрагмент тефлонової прокладки так, щоб уникнути прямого контакту між нервом і судиною. У спостереженні де верхня мозочкова артерія петлею роздвоювала корінець, він додатково поздовжньо розгалужений, петля артерії ізольована від нерва тефлоною прокладкою у вигляді «хомута». Прокладка-розпорка встановлена між наметом мозочка і хребтовою артерією саме в місці розгалуження корінця нерва. Ще в одному спостереженні, де верхня мозочкова артерія перпендикулярно упиралася в корінець, виходячи з хребтової, її ізольовано від корінця за допомогою розволокненої тефлонової прокладки за звичним методом.

В одному спостереженні, де хребтову артерію вдалося мобілізувати латерально до 3 мм, вона додатково фіксована до твердої оболонки головного мозку верхівки грані піраміди скроневої кістки. В одному спостереженні операція доповнена селективною проксимальною ризотомією окремих волокон корінця через неможливість здійснити достатньою мірою його декомпресію. У хворого з лівобічною невралгією трійчастого нерва і неконтрольованою артеріальною гіпертензією додатково заведені декілька фрагментів тефлонової прокладки між мостом і оральними відділами довгастого мозку і хребтовою артерією, яка заходила у стовбур мозку від дистального до проксимального напрямку.

В жодному спостереженні не вдалося мобілізувати судини і здійснити декомпресію корінця настільки, щоб він зайняв звичне положення і відновив свою форму.

Результати та їх обговорення. В усіх хворих безпосередньо після операції больовий синдром зник повністю. Після виконання селективної ризотомії хворі відзначали гіпестезію в ділянці 2-ї гілки трійчастого нерва. За неконтрольованою артеріальною гіпертензією до операції артеріальний тиск знизився до 160–170/90–100 мм рт.ст. на тлі застосування антигіпертензивних препаратів.

Перебіг післяопераційного періоду без ускладнень. В одного хворого зберігався синдром лікворної гіпотензії протягом 4 діб.

Пацієнти виписані на 8–11-ту добу після операції в задовільному стані.

У віддаленому періоді (через 1, 5, 6 років) у 3 пацієнтів больовий синдром відсутній, з однією хворою контакт відсутній.

Декомпресія корінця трійчастого нерва при невралгії, спричиненій стисканням його потовщеною судиною з притисканням до намету мозочка, з використанням методу заведення тефлонової нерозволокненої прокладки між судиною і наметом мозочка у вигляді розпорки з створенням проміжку між ними з подальшою ізоляцією корінця нерва від судини за допомогою розволокненої тефлонової прокладки, є безпечною й ефективною.

Список літератури

1. Bejjani G.K., Sekhar L.N. Repositioning of the vertebral artery as treatment for neurovascular compression syndromes // J. Neurosurg. — 1997. — V.86. — P.728–732.
2. Hatayama T., Manabe H., Hasegawa S. et al. Electrophysiological mapping of the trigeminal nerve root during microvascular decompression for trigeminal neuralgia // No Shinkei Geka. — 2000. — V.28, N2. — P.127–134.
3. Kurokawa Y., Maeda Y., Toyooka T., Inaba K. Microvascular decompression for hemifacial spasm caused by the vertebral artery: A simple and effective transposition method using surgical glue // Surg. Neurol. — 2004. — V.61. — P.398–403.
4. Kyoshima K., Watanabe A., Toba Y. et al. Anchoring method for hemifacial spasm associated with vertebral artery: Technical note // Neurosurgery. — 1999. — V.45, N6. — P.1487–1491.
5. Yoshimoto Y., Noguchi M., Tsutsumi Y. Encircling method of trigeminal nerve decompression for neuralgia caused by tortuous vertebrobasilar artery: Technical note // Surg. Neurol. — 1995. — V.43. — P.151–153.

Невралгія тройничного нерва вследствие сдавления позвоночной артерией. Техника микрососудистой декомпрессии Федирко В.О.

Приведена техника выполнения микрососудистой декомпрессии корешка тройничного нерва при его расплющивании позвоночной артерией и придавливании к намету мозжечка с использованием оригинального метода путем создания промежутка между расширенной артерией и наметом мозжечка с последующим введением двойного нерасволокненного фрагмента тефлоновой прокладки.

Technical note for microvascular decompression at trigeminal neuralgia caused by its' compression by vertebral artery Fedirko V.O.

The technique of microvascular decompression at trigeminal neuralgia caused by nerve's flattening against the tentorium is described. The original method is used to make a space between the tentorium and tortuous artery — inserting a piece of non-scattered double teflon felt against artery and tentorium.